DELLA

ONICHIA ULCEROSA LURIDA

E DELLA

MALIGNA

MEMORIA

DEL

Prof. Comm. FRANCESCO RIZZOLI

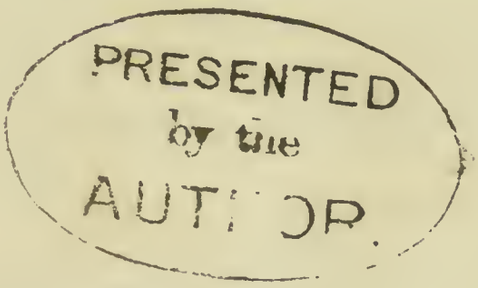

BOLOGNA
TIPI GAMBERINI E PARMEGGIANI
1875.

Estratta dalla Serie III. Tomo VI.
delle Memorie dell'Accademia delle Scienze dell'Istituto di Bologna,
e letta nella Sessione del 11 Novembre 1875.

Recherà forse sorpresa o sembrerà opera vana, che mentre non ha guari l' Illustre Prof. Vanzetti scrisse in maniera sì dotta e sì splendida intorno quella Onichia che per le sue tendenze ribelli fu dai più dei Chirurghi denominata maligna (1), io pure abbia in animo d' occuparmi di questa medesima malattia; ma d' altronde parmi non dovermene dispensare pel riflesso, che stando a non poche osservazioni mie proprie, non solo verrebbe meglio chiarita la natura e l' entità patologica di così tormentosa infermità, e sparirebbe quell' arcano e quel misterioso da cui sembrerebbe adombrata, ma verrebbe in pari tempo additata la via non già empirica, ma razionale, che condurre dee al suo chirurgico trattamento.

Ciò premesso comincierò adunque col dire, che sebbene l' accennata malattia si manifesti con caratteri del tutto propri, non fu però in modo debito descritta dai chirurghi che precedettero il Monteggia, il quale invece molto accuratamente ne scrisse (2) e denominolla carie umida delle ugne (3).

---

(1) Intorno alla Onichia maligna, ed al modo di curarla. Memoria del Dott. Tito Vanzetti Professore di Clinica Chirurgica nella Regia Università di Padova. Venezia 1872.

(2) Monteggia. Istituzioni Chirurgiche 1802, 1804.

(3) Questa denominazione le venne di poi conservata da De Rensis e da Ciccone nelle loro Istituzioni di Patologia Chirurgica.

E di vero il solo Plenck ne diede un indizio, ma ebbe il torto di confonderla impropriamente con Onichie di ben diversa natura. Ciò si rende palese dal brevissimo cenno che Egli ne diede nel suo Trattato dei morbi cutanei, ove parla della Tigna delle unghie (1).

„ Consiste, egli dice, questa malattia nella erosione o corruzione ulcerosa d' una o più unghie, le specie sono: 1ª la Tigna secca (2), 2ª la Tigna umida in cui l' ugna è molle rugosa qua e là corrotta e saniosa. Ne è causa prossima una deposizione di umor acre, la quale si fa intorno alla radice dell' ugna. Ciò avviene nella Lue venerea, nell' Impetigene, nella Plica Polonica, nella Lebbra e nella Elefantiasi. La cura vuole che si levi l' acrimonia col suo specifico rimedio. Esternamente giova il canforato spirito di vino col mastice „.

Che se nel manuale alfabetico del Bernstein, (3) che fu dato alle stampe poco dopo l' opera del Monteggia, è pure descritta un' ulcera ungueale avente gli stessi caratteri della Onichia su ricordata, ed alla quale vanno soggetti nelle Indie Occidentali non pochi individui, essa Onichia presenterebbe però la particolarità d' invadere a preferenza il dito grosso dei piedi, ed attesa la sua perversa natura, per quanto è detto, togliere non si potrebbe che colla amputazione della prima falange del dito stesso.

Però come se il Monteggia non avesse mai fatto motto della Onichia, da lui invece con tanta diligenza ed esattezza resa nota, trascorse nullaostante non breve tempo senza che altri ne tenessero parola, e si giunse così fino all' anno 1814 in cui il Wardrop nel comunicare una sua Memoria alla Società Medico-Chirurgica di Londra intorno alcune malattie delle dita dei piedi e delle mani, parlò pure della ulcerazione della radice delle unghie, che considerolla come una specie di patereccio od *onychia* e denominolla *Onychia maligna* per meglio denotare la sua pertinace natura.

---

(1) Plenck. Dei Morbi cutanei. Venezia 1785.

(2) Della Tigna secca delle unghie delle dita della mano molto assennatamente ne scrisse il Buzzi in una Memoria pubblicata nel 4° volume delle Memorie di Medicina del Dott. Giannini. Milano 1802, pag. 101. Il Monteggia denominò questa medesima malattia carie secca delle unghie, e così la distinse dall' altra che dicemmo averla pur esso denominata carie umida.

(3) G. B. Bernstein's. Practisches Handbuch für Wundärzte nach Alphabetischer Ordnung. Wien 1805, V. Panaritium 3.ter Th. p. 309.

Questa denominazione per altro non venne accolta dal Dupuytren, il quale a dovere avendo distinta, come lo avea già fatto il Monteggia, essa Onichia dall' unghia incarnata, si limitò a chiamarla *Affezione della matrice delle unghie;* e così pure fece il Royer-Collard. Altri invece preferirono nomi diversi fra i quali quello di *Onglade*, di *Onyxis*, di *Onyxitis*, di *Onice*, di *Onecia*, di *Onisside*; nomi tutti che però non servendo a meglio denotare l' indole del male, indussero quindi lo stesso Professore Vanzetti a conservarle quello assegnatole dal Wardrop di *Onichia maligna*, e che come già dissi venne di poi dai più prediletto.

Ma io sebbene ammetta la pertinace natura di questo male (qualora però non sia debitamente curato) non posso fare buon viso a questa denominazione, e invece preferisco chiamarla Onichia ulcerosa lurida, sia perchè lorda e sozza ne è la superficie, sia perchè vedesi imbevuta ed aspersa da sanie e da lurido sangue, sia perchè quantunque d' indole cattiva, manca in lei la rea o maligna natura che assolutamente non ha, e che perciò la distingue dalla vera Onichia maligna o cancerosa, che senza esitanza ammetto, perchè io stesso ne osservai un patentissimo esempio.

Lo vidi nella servente Anna Cocchi dell' età di 68 anni, nativa di Persiceto. Questa buona vecchierella per disimpegnare i proprii incombenti una mattina assai per tempo essendo escita di casa nel percorre la via inciampò in un ciottolo in modo da riportare una lacerazione nell' unghia del dito grosso del piede destro, della quale lesione partecipò il sottoposto letto ungueale. Quantunque ne rimanesse molto addolorata, tuttavia non se ne curò gran fatto, ed anzi continuò per alcuni giorni a camminare ed a strapazzarsi, di modo che il dito si infiammò. Guastatasi l' unghia, nel suo letto formossi un' ulcera sordida dolentissima, per cui la vecchierella fu costretta a mettersi in assoluto riposo. Per sua sventura accordando ella cieca fiducia a persone che non la meritavano, quell' ulcera fu barbaramente curata, quell' unghia venne svelta aspramente, e lo stato del dito peggiorò in modo da assumere pessimi caratteri e da costringere la donna a chiedere d' essere accolta nella Clinica Universitaria per affidarsi alle mie cure, nella quale entrò il primo giorno di Febbraio 1854. Visitatala potei senza fallo stabilire che quell' ulcera avea assunti i caratteri del cancroide, per cui parve indicata l' amputazione del dito, alla quale poi la paziente si mostrava dispostissima.

Quantunque l' inferma istessa derivasse da genitori che non erano periti di cancro, avesse la cute della faccia e del restante del corpo di buon colore, fosse di ottima costituzione e le funzioni tutte si compissero in lei con regolarità, cionullaostante pel timore che qualche altro o recondito punto del suo organismo di quel maligno morbo partecipasse, non ommisi come ognuno può immaginare, le più minute e diligenti indagini che poteano esser acconcie a svelarmelo. Ma nulla fu dato di rinvenire, non se ne ebbe affatto sentore.

Per questo, non trovando qualsiasi patente controindicazione, quel dito fu amputato nell' articolazione falango-metatarsiana; operazione che la buona e gioviale vecchietta scherzevolmente affrontò.

L' amputato dito venne poco dopo con tutta accuratezza anatomicamente esaminato, e così si ebbe piena conferma della diagnosi emessa.

Come risulta poi dalla storia compilata dal distintissimo studente di Clinica Chirurgica Dott. Giacomo Segarelli, cui venne affidata la sorveglianza dell' inferma, nessun fenomeno spiacevole si manifestò nelle prime giornate, ma poscia apparvero sintomi d' infezione e così la donna perí 15 giorni dopo essere stata operata.

La sezione cadaverica mostrò che il cancro sotto forma di più o meno grossi tumoretti, con andamento rapido, erasi sviluppato e sparso allo interno della cavità addominale in molte e recondite sue parti traendo così inesorabilmente a morte quella misera inferma.

Per questo patentissimo fatto non potendo io adunque avere alcun dubbio sulla possibilità dello sviluppo di una Onichia veramente maligna o cancerosa, continuerò a distinguerla dall' altra cui diedi il nome di *Onichia ulcerosa lurida,* e che quindi descriverò con tutte quelle particolarità che può meritare per formarsene il più preciso concetto.

Nel quale intento affine di anche meglio riescire, parmi buona cosa il premettere alcune nozioni anatomiche risguardanti le unghie e la regione su cui le medesime sorgono, aderiscono ed in parte si intromettono.

Le unghie spuntano nella regione dorsale della estremità delle dita. Il derma sul quale esse giacciono e loro serve di letto chiamasi *derma sotto-ungueale*, e questo derma non differisce affatto da quello che riveste tutta la superficie del corpo. Il letto ungueale rappresenta un quadrilatero allungato e rigonfio nel mezzo, ma sopratutto sui lati.

Il letto nei suoi bordi laterali e posteriore, dà origine ad una piega cutanea che si addossa sull' unghia chiamata piega sopra-ungueale. Questa piega è arrotondata e poco saliente in avanti, appianata allo indietro e forma quel solco o fenditura che riceve e nasconde i bordi laterali dell' unghia, non che la porzione posteriore costituente la sua radice pel tratto di alcuni millimetri.

La superficie del letto dell' unghia è fornita di piccole creste speciali analoghe a quelle della palma della mano e della pianta dei piedi. Esse cominciano a vedersi sul fondo della solcatura ungueale in corrispondenza al bordo posteriore del letto istesso. Alla distanza di 6 ad 8 millimetri dalla loro origine le creste divengono d'un tratto più rialzate più salienti e si cangiano in vere lamine che vanno a raggiungere in retta linea il bordo anteriore del letto ungueale ove terminano bruscamente. Le creste e le lamine di esso letto nel loro bordo libero sono guernite d' una serie di papille cortissime dirigentisi in avanti. Il limite fra le piccole creste e le lamine è raffigurato da una linea convessa in avanti che divide il letto dell' unghia in due metà ineguali e di color differente, di cui la porzione posteriore più piccola pallida e coperta in gran parte dalla piega sopra ungueale corrisponde alla radice dell' unghia, la porzione anteriore più grande e colorita in rosso, è ricoperta dal corpo dell' unghia. Il derma che forma la piega sopra ungueale ed il letto dell' unghia è denso e quasi privo affatto di grasso anche nelle sue parti profonde; le creste, le lamine e le papille sono ricchissime di fibre elastiche fine. Vi sono numerosi vasi sanguigni sopratutto nella porzione anteriore del letto ungueale. Profondamente i nervi si comportano come nel derma delle altre parti, ma alla superficie non si sono scoperte fin quì nè anse nè divisioni terminali.

È al terzo mese della vita intra-uterina che comincia lo sviluppo dell'unghia ed in allora il letto e la solcatura ungueale si vedono ben distinti per lo sviluppo della piega cutanea che vi stà sopra. Tosto il letto dell' unghia è ricoperto di cellule analoghe a quelle che formano l' epidermide nelle altre regioni del corpo. Al quarto mese si vede apparire fra lo strato corneo, composto d' uno strato unico di cellule, e lo strato mucoso del letto dell' unghia, uno strato semplice di lamelle appiatite intimamente unite fra loro, le quali lamelle contengono un nocciolo e costituiscono i primi rudimenti dell' unghia avviluppata dal l' epidermide e che si sviluppa poi su tutta la superficie del letto ungueale.

L' unghia formasi a spese dello strato mucoso che continuando a fornirle nuove cellule valgono ad operare l' ispessimento dell' unghia istessa e ad ingrandirla, rimanendo però fino al quinto mese priva del bordo libero. Quest' ultimo non appare che nella seconda metà del sesto mese, per modo che nel corso del settimo, infuori della sua minore dimensione e durezza, non differisce dall' unghia del tutto sviluppata.

Nell' unghia bene conformata e completa si distingue la radice, il corpo e il bordo libero. La radice che è molle mostrasi proporzionata a quella porzione posteriore del letto ungueale in cui hanno sede le creste, qualche volta è del tutto incastrata e nascosta nella solcatura retro-ungueale, qualche altra è allo scoperto quella porzione che ha figura semilunare e che dicesi lunula. Il bordo posteriore della radice è scindente, un po' ricurvo in alto, e forma il tratto più sottile, più pieghevole dell' unghia. Il corpo di essa unghia, di cui lo spessore e la larghezza vanno crescendo dallo indietro allo avanti, è allo scoperto nella maggior parte della sua faccia superiore, i suoi bordi un po' assottigliati sono nascosti nella solcatura ungueale. Il suo bordo libero si dirige in avanti. La faccia inferiore dell' unghia si modella esattamente col suo letto, per cui vi si trovano delle lamine, delle creste e delle rughe disposte nella medesima guisa che notasi nel letto ungueale, colla sola differenza che le lamine non sono punto guernite di papille, e il loro bordo libero è rettilineo, presentano poi piccole depressioni destinate a ricevere le papille del derma. Da questa penetrazione reciproca delle eminenze e delle depressioni dell' unghia e del derma sotto-ungueale risulta un' aderenza intima di queste parti, la quale diventa più forte ancora perchè la faccia inferiore della piega sopra-ungueale si addossa sui bordi del corpo dell' unghia e della sua radice.

Finchè l' unghia mantiensi al suo posto mostrasi biancastra, ed è trasparente nella sua porzione libera, rossastra nel suo corpo, ad eccezione di quel piccolo tratto che corrisponde alla lunula, il quale coloramento si deve alla disposizione dei vasi sanguigni.

Lo strato profondo mucoso dell' unghia è molle e biancastro, e separato dallo strato esterno o dall' unghia propriamente detta da un limite più spiccato di quello che osservasi fra i due strati dell' epidermide ordinaria. Questo strato mucoso ricuopre tutta la faccia inferiore della radice e del corpo dell' unghia, e qualche volta ancora una

piccola porzione della faccia superiore della radice stessa. Lo strato corneo dell' unghia o la sostanza ungueale propriamente detta è la parte dura che forma il bordo libero e la porzione superficiale dell' unghia.

La faccia inferiore di questo strato è piana nel suo tratto più vicino alla radice. Lo spessore dell' unghia aumenta in generale dallo indietro allo avanti di guisa che la porzione anteriore del corpo dell' unghia è almeno tre volte più denso della radice, diminuisce in seguito a poco a poco verso il bordo libero; nel bordo posteriore l' unghia s' assottiglia considerevolmente.

Le nozioni esposte sono a mio avviso bastevoli per dischiudere una via più propria allo studio dell' ulcerosa lurida Onichia, la quale è ben di rado spontanea, ma invece è per lo più conseguenza di una traumatica lesione, come sarebbe un' ammacatura, una contusione, una ferita, una lacerazione dell' unghia di cui in ispecial modo partecipi lo strato mucoso dell' unghia stessa, od un qualche punto del letto ungueale, che si fa echimotico e sanguinante anche in copia se rimasero aperti parecchi di quei vasellini che in buon numero vi serpeggiano. Di poi, alla Onichia traumatica sussegue la congestione, il dolore, la flogosi che suol procedere con non molta violenza, flogosi che predomina nella piega cutanea retro-ungueale, ove scompare quel cordoncino o quella specie di esile fettuccia che alla base della lunula si congiunge col corpo dell' unghia stessa. Questa piega cutanea nel farsi tumida acquista un colore rosso cupo, il rossore e la tumidezza si propagano alle due pieghe cutanee laterali ed alla cute adiacente. Il polpastrello fattosi pure tumido e gonfio, acquista perciò il dito la forma di una piccola mazza o clava tanto più se la restante porzione del dito stesso, come d' ordinario, non partecipa o in grado molto minore della flogosi.

Al di sotto della piega cutanea sopra-ungueale formasi un solco ulceroso da cui geme marcia di non buona natura, e specialmente dove l' unghia ed il suo letto rimasero offesi dal trauma comincia pure a formarsi del pus, e se fuvvi ferita ungueale attraverso i suoi bordi vedonsi sporgere delle livide fungosità. Se il male non si ammansa invadendo più o meno estesamente il letto dell' unghia distrugge le creste, le lamine e le rughe che notammo originare un' aderenza intima fra l' unghia ed il suo letto, motivo per cui l' unghia più o meno estesamente si stacca. Dicesi che questo distacco posteriormente non si innoltri al di là della lunula, e rispetti costantemente la radice,

che vuolsi rimanga sempre fortemente adesa, ma ciò non è vero, essendosi in qualche caso veduto cadere tutta l' unghia in un colla sua radice ed avendo io osservato che dopo essersi effettuata l' ulcerazione della cutanea ripiegatura retro-ungueale avvenne il distacco qualche volta prima della radice dell' unghia, poi di più o meno estesa porzione del corpo della medesima. Qualche altra volta invece l' unghia rimane aderente soltanto ad una delle pieghe cutanee laterali, qualche altra alla sola punta del dito. Queste differenze spesso dipendono dal punto diverso in cui l' unghia rimase offesa dal trauma ivi incominciando d' ordinario il suo distacco.

Nei suoi primordi l' ulcerosa Onichia non assume sempre pessimi caratteri, ma per lo più non tarda ad acquistarli. Allora la sua lurida superficie è di colore grigio nerastro, punteggiata, sozza, fungosa, la marcia che ne emana è saniosa tenace mista a sangue lurido e se questi umori si soffermano e maggiormente si guastano l' ulcera tramanda pur anco cattivo odore. La superficie ulcerata è sensibilissima e sede di tormentosi dolori che incrudeliscono al più che piccolo tocco e nella notte. I margini dell' ulcera appaiono irregolari, ora duri ora esili ed attorniati da un' areola di colore rosso cupo o paonazzo, la tumidezza della estremità del dito si conserva od anche aumenta, ed in ispecial modo quella del bordo cutaneo che limita il letto ungueale, dal che ne deriva che la lurida ulcera sembri spesso molto più profonda di quello che realmente nol sia. In taluni casi però l' ulcerazione davvero si approfonda in modo da distruggere non solo tutto lo spessore della cute ma da invadere perfino il periostio della sottoposta falange che può farsi cariosa e necrotica, anzi il guasto dell' osso può giugnere a tal punto da rendere perfino indicata l' amputazione della falange stessa.

L' unghia nei casi più rari conservasi lunga ed anche cresce quantunque il suo corpo in totalità o per la massima parte sia disgiunto dal proprio letto e privo dello strato mucoso profondo rimanga riunito al derma ungueale soltanto colla sua radice. E ciò avviene in causa dello sviluppo incessante di nuove cellule lungo il bordo della sua radice non che della sua faccia inferiore per cui l' unghia cresce dallo indietro allo innanzi; non ispessisce però o fassi sottile se le mancano le cellule che depositavansi nella sua faccia inferiore in corrispondenza del corpo. Di frequente il margine anteriore libero dell' unghia si ripiega allo indietro, si erge perpendicolarmente o si volge in senso a

questo opposto. Nello stesso margine libero per lo più l' unghia è arida, fragile, di color bruno o nero, nel suo corpo è grigiastra o di colore giallo terreo, presso alla base scorgesi opaca, molle, bianchiccia.

Più di frequente l' unghia si consuma per la massima parte e non ne resta che una piccola porzioncella sotto la forma di un moncherino di color bigio o nericcio che rimane in parte nascosto fra le fungosità dell' ulcera e si continua colla radice dell' unghia, qualche volta non restano che piccoli branelli del corpo o dei bordi laterali dell' unghia ed in continuità colla radice stessa o privi di essa. Finalmente l' unghia può, come dissi, del tutto mancare o ponno trovarsi invece distese od elevarsi nel mezzo ed ai lati del suo letto ulcerato alcune lamelline trasparenti e dei cornei filamenti.

L' Onichia traumatica ora descritta non che la spontanea (il cui andamento è pressocchè simile a quello testè esposto se eccezione si faccia ai suoi primordi in cui a dirittura si manifestano nella spontanea i fenomeni flogistici invadenti in ispecial modo la piega cutanea retro-ungueale) l' Onichia spontanea o la traumatica fu, come avvertii, dai chirurghi giudicata cotanto ribelle da determinarli a non risparmiare mezzi anche i più tormentosi e violenti purchè liberare se ne potessero gli infermi.

A questi estremi si giunse perchè non si studiarono a fondo le vere cagioni della pertinacia del male, o non se ne trasse quel profitto che se ne potea ripromettere, e che valere potea a debitamente curarlo. Per convincercene udiamo infatti cosa scrive intorno a ciò l' Illustre Vanzetti, e così vedremo anche i danni che da un improprio trattamento potrebbero derivare.

Gli autori, esso dice, ritengono che l' unghia, si conservi essa lunga o rimanga più o meno consunta, sia la causa della pertinacia o gravità dell' Onichia. Giudicata generalmente come un perpetuo stimolo che irrita l' ulcera e che sempre si oppone alla guarigione, stimasi necessario torla di mezzo coll' estirparla, e col distruggerne fin la matrice. Ma quello svellere l' unghia, e quel frugare con tanaglie fino nei più lontani recessi della sua radice per estirparne ogni particella, quello insinuare, premere e muovere il ferro arroventato sopra e ai lati della sua radice, come taluni pur fanno, perchè niente non ne rimanga di non abbruciato o distrutto, quel preciso e studiato circoscrivere largamente i confini del tegumento che circonda l' unghia per esciderlo compiutamente, il che torna ad un vero scuo-

jamento e quasi scorticamento di una parte tanto delicata e sensitiva, sono operazioni che malgrado il benefico uso dei nuovi anestetici locali vestono pur sempre tale un carattere di tortura e di martirio e sono sì poco confacenti all' animo misericordioso del chirurgo da non avere mai potuto accingermi senza grandissima pena, e sempre costrettovi a malincuore, e solo perchè incapace a por fine al male altrimenti. Perciò, continua a dire il Vanzetti, confesso ingenuamente di avere sempre sentito sì forte abborrimento a questa malattia da non avere mai cessato di far voti perchè simili malati non avessero a ricorrere all' opera mia, e mi fossi così risparmiato il dolore d' intraprendere su di loro quelle operazioni martoriose, crudeli e mutilanti.

Ma mentre l' illustre Clinico di Padova avea fatti voti acciocchè non gli si presentassero occasioni di dovere curare un sì odiatissimo male, nel volgere di tre anni undici di simili infermi chiesero invece le sue cure, ma le chiesero quando egli si persuase, che l' unghia non potesse avere influenza malefica nel mantenere viva la malattia e perciò credette lo svellimento della medesima doversi rigettare ed approfittare piuttosto di un rimedio il più mite, che applicato sulla sordida ulcera permetteva, di conseguire una perfetta guarigione con tanta facilità ed in tempo sì breve da poter egli affermare di non conoscere malattia veruna la cui guarigione possa dal chirurgo promettersi tanto sicuramente quanto sia questa.

Cotale rimedio, pressochè dimenticato, fu proposto dal Moerloose di Gand nel 1864 (1) e consiste nello aspergere a larga mano la sordida ulcera colla polvere di nitrato di piombo, la quale, dice il Vanzetti, possiede la virtù meravigliosa di farne cessare già nel primo giorno e per sempre i tormenti, di sgonfiare in brevissimo tempo le parti tumide ed ingrossate, di tramutare il ribelle ulcere sanioso in bellissima piaga prestamente cicatrizzantesi, di fare rinascere nel tempo dovuto un' unghia nuova, bellissima, più liscia, più lucida, più convessa, più robusta di quella di prima. E tutto ciò valeva a vieppiù confermare al Vanzetti non essere vero che per guarire radicalmente questa Onichia si debba sempre svellere l' unghia, e molto meno che si debba distruggere la matrice ed il letto su cui riposa, come generalmente si è creduto ed

---

(1) Annales de la Société de Médécine de Gand 1864. Abeille Médicale 17 Avril 1865 e Mai 1868.

insegnato, giacchè questa Onichia invece guarisce mercè l'indicato rimedio posto a contatto solamente di quella porzione ulcerata di letto ungueale che corrisponde al corpo dell' unghia, senza che sia d' uopo comunque operare direttamente od indirettamente sulla sua nascosta matrice, che nè questa matrice che genera e nutre la radice dell' unghia, nè la stessa racchiusa radice sono la sede reale e precipua della malattia, che non è quindi vero come si è fino ad ora creduto che l' unghia a guisa di spina sempre presente o rinascente perpetui il male ossia l' ulcera del letto ungueale, ma per contrario egli è soltanto l' ulcera del letto medesimo che impedisce alla *innocua* unghia di sopra distendervisi, di immedesimarvisi, di guarire, e che i tanto compassionevoli malati di Onichia fortunatamente non avranno più d' ora in poi a sottomettersi per guarirne ad operazioni crudeli, ed una volta guariti non avranno più a ravvisare, come pure fino ad ora doveano, il loro dito spoglio dell' unghia, nè più avranno a rimproverare il chirurgo di avere bensì loro tolto il male, ma lasciandovi una sempre duratura mutilazione, testimonianza perpetua dei martiri patiti, e della imperfetta potenza dell' arte.

Confesso che questa dottrina del Vanzetti mi recò grande sorpresa, giacchè fino a quel punto io era fra coloro che avean fermamente creduto che la morbosa unghia avesse per lo meno grande influenza nel mantenere, nello inasprire la malattia, e nel renderla quindi cotanto ribelle.

E siccome questa convinzione erasi in me resa più salda sia perchè avea osservato che in alcuni casi alla caduta spontanea dell' unghia morbosa era ben presto susseguita la guarigione dell' Onichia, sia perchè in non pochi individui affetti da questo morbo avendo io appositamente tolta l' unghia stessa la guarigione non era mancata giammai, purchè usate si fossero particolari avvertenze nelle successive medicature, così per dar meglio ragione di codesti fatti clinici parvemi cosa ben fatta, come non erasi per anco praticato, lo indagare nel modo più minuto lo stato anatomico in cui trovansi nell' Onichia l' unghia stessa ed i tessuti ulcerati, e vedere se così qualche maggior lume poteasi ricavare.

E perchè queste minute ricerche riescissero esatte, bramai affidarle a persona espertissima, e cortesemente vi si prestò l' onorevole Sig. Dott. Agostino Rossi, Settore alla Cattedra di Anatomia Comparata e Istologia in questa R. Università, e distintissimo cultore di simili studi.

Per mezzo di non poche osservazioni microscopiche rimase quindi provato, che nei tessuti costituenti l'ulcerato letto ungueale nulla rinvenivasi di particolare che potesse dar ragione della pertinacia dell'ulcera, giacchè non vi si riscontrarono che cellule di sangue e di pus in gran parte corrotte, e molto sviluppati il corpo papillare non che gli elementi del connettivo cutaneo.

Per contrario l'esame di parecchie unghie malate e deformate rese patenti (come meglio anche apparirà in varie osservazioni cliniche che verrò esponendo) alcune particolarità anatomiche da confermare la presenza dell'unghia morbosa a nudo sulla sensibilissima superficie ulcerata del letto ungueale non potersi ritenere indifferente, ma doversi credere invece più o meno nociva. E di vero, mentre l'esame microscopico di queste unghie mostrò che alcune delle cellule acquistano forma pressochè sferica, e che in altre osservasi anche il nucleo, esaminando poi una sezione completa longitudinale comprendente tutti gli strati dell'unghia rilevossi, che la superficie libera superstite dell'unghia o del moncherino ungueale non mostrasi levigata, come nell'unghia sana, ma bensì scabra per leggieri rialzi costituiti da piccoli ammassi di cellule che vi si elevano. Tale disposizione riscontrossi poi molto più sviluppata nella superficie che poggia sul letto dell'unghia. Diffatti quivi si rinvennero vere sfaldature che rendeano in diversi punti eminentemente scabrosa questa superficie. Sono quasi lamine arcuate a forma triangolare colla base che poggia sulla faccia inferiore dell'unghia e coll'apice che guarda il letto della medesima, e sono costituite da cellule molto giovani in quanto che la soluzione ammoniacale di carmino ne tinge prestamente il nucleo. La stessa superficie che poggia sul letto dell'unghia presentasi in alcune unghie altresì molto irregolare per numerose squame di sostanza cornea.

Da tutto ciò se ne può inferire che se già è a ritenersi indubbitato che l'unghia deformata in modo vario e del tutto o in parte privata dello strato mucoso che ne riveste e diffende la superficie poggiante sul sensibilissimo letto ungueale non può riescire indifferente alla sottoposta dolentissima superficie ulcerata del piano ungueale stesso, quanto poi in essa unghia cominceranno ad apparire anche le ricordate asprezze le condizioni dell'ulcera dovranno perciò rendersi maggiormente gravi e ribelli.

Per tutto questo rendesi quindi patente, che per guarire la lurida Onichia, o converrà togliere quell'unghia che porta continua offesa

al sottoposto sensibilissimo ulcerato letto ungueale, o sarà indispensabile l'ottundere in tal guisa l'estrema sensibilità del letto istesso, che valga ad impedire il danno che l'unghia morbosa potrebbe sul medesimo arrecare.

E di vero, a ciò assai bene si presta in singolar modo il nitrato di piombo, il quale a preferenza di altri caustici, ha la proprietà di immedesimarsi nel tessuto ulcerato e sordido dell' Onichia, e distruggerlo in guisa, da convertirlo in un' escara compatta ed insensibile capace appunto d' impedire la dannosa azione che sull' ulcera potrebbero indurre i corpi estranei e lo stesso aspro moncherino ungueale, qualora specialmente non fosse nel modo dovuto mozzato, come alla fin fine si raccomanda di non omettere.

Posta così l' ulcera in calma non tarderà a dissiparsi quel turgore e quel gonfiore che della stessa Onichia sono indivisibili compagni, ed avrà campo di sorgere quel lavoro di riparazione che deve condurre ad una pronta e stabile guarigione.

E non si creda già che questo procedimento sia proprio soltanto della dolentissima sordida Onichia, trattata che sia nel modo anzidetto, ma lo è altresì di altre ulcerazioni, sensibilissime specialmente alla azione di esterni agenti, fra le quali, come già ci insegnò lo Scarpa primeggiano quelle della cornea (1).

Intorno la cura di questo male, scrive lo Scarpa, sono in grande errore tutti quei maestri di Chirurgia i quali insegnarono non potersi adoperare con frutto alcun rimedio diretto a guarire l' ulcera della cornea prima che sia stata tolta o in gran parte dissipata l' acuta ottalmia che l' accompagna. La sperienza dimostra precisamente il contrario, ed insegna doversi prima d' ogni altra cosa apprestare all' ulcera quei locali rimedi che sono capaci di *togliere prontamente o mitigare l' accresciuta morbosa sensibilità* ed insiememente arrestare il distruttivo processo che predomina nella medesima ulcera.

Egli è un fatto confermato da certe e reiterate osservazioni, che l' ulcera è quella la quale intrattiene l' ottalmia, e non l' ottalmia l' ulcera. Al contrario tosto che codesto eccesso di sensibilità dell' ulcera della cornea cessa o diminuisce di forza si diminuisce parimenti

---

(1) Scarpa. Trattato delle principali malattie degli occhi. Vol. 1, p. 273. Pavia 1816.

d' egual passo l' ottalmia, e finalmente detergendosi l' ulcera e procedendo la medesima verso la cicatrice, l' ottalmia pure gradatamente si risolve e svanisce.

Esempi simili a questi ci cadono tutti i giorni sott' occhio nelle ulcerette d' altre parti oltre la cornea, segnatamente nelle ulceri sordide dell' interno delle labbra, dell' apice della lingua, dei capezzoli delle mammelle, della ghianda del pene, le quali, al loro primo comparire si coprono d' una superficie cinericcia, eccitano infiammazione tutt' allo intorno del luogo che occupano, per togliere la quale infiammazione non facciamo altro, ed il volgo fa lo stesso, che *rintuzzare prontamente l' eccesso di sensibilità* delle anzidette ulcerette, e invertire in esse il processo ulceroso in quello che riconduce verso la cicatrice; fatta la qual cosa l' infiammazione da cui l' ulceretta era compresa o circondata cessa e si dissipa immantinente senza che ci sia bisogno di ricorrere ad altri rimedi diretti propriamente a combattere l' infiammazione. Il sussidio dell' arte che in tutti questi casi produce un così pronto e buono effetto si è il caustico. Questo distrugge immediatamente le estremità scoperte dei nervi nel luogo ulcerato, e toglie prontamente quel morboso eccesso di sensibilità che domina nella parte affetta, converte la superficie cinericcia dell' ulcera e l' acre umore di cui è imbevuta in una crosta in un' escara, la quale a modo di epidermide *modera il contatto delle parti vicine sopra l' ulcera stessa*, e per fine converte il processo distruttore della medesima ulcera in quello della granulazione e della cicatrice.

Per cauterizzare l' ulcera della cornea il caustico che *ha la preferenza* sopra ogni altro si è la pietra infernale in cannello, con cui si tocca l' ulcera della cornea appoggiandovi sopra quanto basti perchè formi escara. Nell' atto della cauterizzazione il malato accusa un dolore dei più acerbi che è ampiamente compensato dalla calma che egli prova alcuni minuti dopo l' applicazione del caustico. Imperocchè gli cessa come per incantesimo il calore urente nell' occhio affetto, può muovere il globo dell' occhio e le palpebre senza pena, gli si diminuisce il flusso di lagrime e la turgidezza dei vasi della congiuntiva, sostiene una luce moderata e prende finalmente riposo; i quali vantaggi durano finchè l' escara si mantiene aderente alla superficie dell' ulcera.

Al cadere dell' escara cioè ora due, ora tre, ora quattro giorni dopo la cauterizzazione si risvegliano i primieri sintomi della malattia,

ma tutti questi incomodi sono costantemente d' un grado minore dei primi. Al ricomparire dei quali il chirurgo senza dilazione toccherà nuovamente l' ulcera colla pietra infernale e tornerà una terza volta a fare lo stesso se occorrerà.

Procedendo le cose in buon ordine egli è un fenomeno costante nella cura di questa malattia che ad ogni caduta d' escara trovasi diminuita la morbosa sensibilità dell' occhio e riscontrasi insiememente l' ulcera di minore grandezza e profondità di prima, la quale ulcera inoltre, deposto quel suo primitivo aspetto lurido e cinericcio assume un colore di tenue lavatura di carne; indizio certo che il processo distruttore che in essa domina si è convertito in quello della granulazione e della cicatrice.

Il modo di procedere dell' ulcera della cornea trattata che sia col nitrato d' argento rassomiglia appunto quello che osserviamo nella Onichia sordida trattata che sia a preferenza col nitrato di piombo. Anche nell' Onichia sordida applicato che sia a larga mano il nitrato di piombo, il dolore è all' istante quasi sempre acerbo, vivissimo, in essa pure appena il nitrato di piombo ha distrutte le sensibilissime e scoperte estremità nervose ed ha dato luogo alla formazione di un' escara grossa e compatta che diffende la superficie ulcerata dall' azione penosa dei corpi estranei e rende perciò inavvertita la presenza dell' unghia malata, si ammansa il dolore, e si dissipa il turgore infiammatorio ed il gonfiore che l' ulcerata superficie attorniava; anche nella Onichia, staccatasi l' escara, la superficie ulcerata acquista migliori caratteri, che fannosi ognor più rassicuranti dopo nuove applicazioni di nitrato di piombo, e così via via sparendo il dolore la piaga finisce per cicatrizzarsi, risparmiandosi per tal modo la cotanto temuta estrazione dell' unghia, che per ciò oggi giorno valenti chirurghi vorrebbero fosse costantemente abborrita.

Ricordo egli è vero io stesso con ribrezzo gli strappamenti delle unghie incarnate effettuati nei modi barbari che nel principio della mia carriera chirurgica erano in uso, e non dimentico che quegli svellimenti rendevansi spesso nei loro ultimi risultati infidi, e che alcuni di essi lasciavano inesorabilmente superstite qualche sfregio nel dito. Ma se questo rammento, ricordo ben anco che simile jattura poteasi evitare usando di maniere men dure nello estrarre le unghie e medicando di poi il letto ungueale in modi più blandi.

Si fu anzi per questo che per estrarre le unghie incarnate feci

costruire una mia particolare pinzetta colla quale i descritti strazi si possono evitare.



Rassomiglia essa, come appare dalla quì impressa figura, ad una pinzetta da torsione la quale però in una delle sue due branche, allo interno dentate, presenta come di ordinario una punta ottusa *a*, mentre invece l' altra ha la punta un pochino convessa ed a margine bene scindente *b*, motivo per cui colla massima facilità in un attimo e con istantaneo dolore può questa punta tagliente essere insinuata fra l' unghia ed il suo letto nella linea mediana e spinta fino contro la radice ungueale. Abbracciata poi che sia e stretta l' unghia coll' altra branca della pinzetta, può essere allora rialzata e del tutto tolta colla massima facilità.

E se ciò riesce agevole nell' unghia incarnata, che per lo più col suo corpo è per intero strettamente riunita al letto ungueale, è poi agevolissimo nella Onichia, in quanto che l' unghia vi si trova estesamente staccata, anche quando non è ridotta ad un piccolissimo moncherino, e perchè quantunque la radice non si trovi d' ordinario disgiunta, tuttavia che che se ne dica, è per lo più meno del solito intimamente riunita ai tessuti circostanti. Per tal modo la lesione che in seguito di questo distacco si effettua è ben poca cosa e sì tollerabile l' istantaneo dolore che si prova, da potere persino prescindere dall' uso anche degli anestetici locali.

Sebbene la operazione sia ridotta a tanta semplicità e mitezza tuttavia volendo stare puramente alle guarigioni ottenute in questi ultimi tempi mediante l' uso del solo nitrato di piombo dal Vanzetti, dallo Scarenzio, dal Bona, dal Peruzzi, dal Verardini, dal Casati, dall' Oliveti, dal Perarsi, dal Salvolini, dal Blessich, dal Parona, dal Valentinotti, dallo Scarpari, dal Merlini, dal Padoa, dal Zanoni, dal Corradi Giuseppe, dal Baschieri, dal Donati, dal Bouqué, dallo Johnstone Scott, dall' Howard Marsh e da altri, non si esiterebbe ad affermare doversi appigliare soltanto a quest' ultimo mezzo; giacchè se realmente per tal modo frustranea

sempre si rendesse la estrazione dell' unghia, non si saprebbe intendere perchè dovesse la medesima effettuarsi.

Ma se invece spassionatamente e senza prevenzione alcuna questo argomento si studi, appariranno i pregi e le pecche che ad amendue i metodi si addicono, e verrà per tal modo resa più agevole la via che condurre potrà alla scelta del trattamento chirurgico, che in circostanze diverse può rendersi più confacente ad abbattere e vincere un male sì tormentoso. Vediamo adunque quali lumi arrecarono le non poche e varie osservazioni che vennero da me fatte a tal uopo in questi ultimi anni.

Osservazione 1.ª

Onichia lurida spontanea. Estrazione dell' unghia. Guarigione in sedici giornate.

Cotti Clelia di Castel Maggiore, di 10 anni, entrò in questo Spedale Maggiore il primo giorno d'Aprile 1872 affetta da Onichia cronica lurida al pollice della mano destra. La malattia erasi sviluppata da cinque mesi senza causa manifesta. Il dito erasi ingrossato alla sua estremità, l' ulcera avea tutti i caratteri propri dell' Onichia con superficie dolentissima sanguinante e in vari punti mortificata. L' ulcerazione, quantunque a primo aspetto sembrasse molto profonda, non lo era in realtà; pareva tale per la notevole tumidezza dell' orlo cutaneo circostante, che era di color rosso cupo ed ulcerato al suo interno. L' unghia era sottile, annerita, quasi del tutto staccata fin verso la radice e di poco consumata in lunghezza. Trattata l' Onichia cogli ammollienti per quattro giorni, col riposo, con dieta alquanto severa, l' ulcera si rese un po' meno sensibile e di meno schifoso aspetto. Ottenuto ciò, come è mio costume, tolsi allora soltanto l' unghia completamente, e ciò riescì molto facile e poco doloroso, giacchè la radice dell' unghia era sottile ed appena aderente. Medicata l' ulcera cogli empiastri larghi ed ammollienti, ai quali sono uso dare la preferenza, e continuato avendo a tenere la fanciulla in assoluto riposo ed a scarso vitto, la superficie ulcerata non tardò ad assumere buoni caratteri, ed il 20 dello stesso mese erasi ricoperta di cicatrice. Riveduta la fanciulla alcune settimane appresso, il dito, e l' unghia che erasi riprodotta, osservavansi in condizioni normali.

Osservazione 2.ª

Onichia spontanea lurida. Estrazione dell' unghia. Guarigione in pochi giorni. Esame dell' unghia estratta.

Zani Adalgisa di Bologna, di mesi 14, mi fu portata dalla propria madre all' Ospedale il giorno 18 Giugno 1873 acciocchè la medicassi di una Onichia al dito medio della mano sinistra formatasi spontaneamente da circa due mesi e ribelle ai varii e strani mezzi di cura adoperati per guarirla. Esordì il male con infiammazione della piega cutanea attorniante l' unghia, infiammazione che grado grado si diffuse a tutta la spessezza del derma del polpastrello. I caratteri della Onichia sordida e lurida erano patenti. Attenendosi alle regole precedentemente descritte, dopo la estrazione dell' unghia, l' ulcera guarì in pochi giorni. Il 22 Luglio ricondotta avendo la madre la sua figliuoletta allo Spedale trovammo l' unghia nuova in via di regolare ed inoltrata formazione.

Trattata che fu una sezione dell' unghia estratta con una soluzione discretamente concentrata di potassa per 24 ore, si vide che la medesima, a confronto di unghie sane, erasi resa molto più opaca, ed i suoi elementi si lasciavano disgregare più facilmente. L' esame microscopico poi mostrò le cellule coi loro caratteri. Alcune aveano forma pressochè sferica, in altre osservavasi anche il nucleo. Gli elementi dell' unghia sana invece non rigonfiati al pari di quelli dell' unghia malata mantenevano piuttosto la forma di squame. Esaminando una sezione completa longitudinale comprendente tutti gli strati dell' unghia morbosa, si osservava che la superficie libera non era così levigata come l' unghia sana, ma bensì scabra per leggieri rialzi costituiti da piccoli ammassi di cellule che vi si elevavano. Tale disposizione riscontrossi molto più sviluppata alla superficie poggiante sul letto dell' unghia. Diffatti quivi vedevansi sfaldature che in diversi punti rendevano eminentemente scabra tale superficie. Erano quasi lamine arcuate a forma triangolare colla base che poggiava sulla faccia inferiore dell' unghia, e coll' apice che guardava il letto della medesima, e costituite da cellule molto giovani in quanto che la soluzione ammoniacale di carmino ne tingeva prestamente il nucleo. In una se-

zione poi occorse di vedere le cellule degli strati intermedi dell' unghia tinte per pigmentazione di colore ruggine. A questo fatto però non devesi annettere molto valore, non essendo stato concesso di vedere questa apparenza in altre sezioni.

Osservazione 3.ª

Onichia lurida cronica traumatica. Estrazione dell' unghia. Guarigione in 17 giorni. Esame dell' unghia.

Rigosi Adalgisa di questa città, d' anni due, era inferma da 10 mesi d' Onichia al dito medio della mano destra e susseguita ad una contusione riportata alla estremità del dito stesso. La bambina mostravasi gracile e linfatica. Era stata ella pure curata variamente senza frutto. L' ulcerazione sordida era sensibilissima e la superstite porzione d' unghia per la massima parte staccata presentava una zona a tinta scura quasi nera. Non omisi anche in questo caso prima di estrarre, e dopo avere estratta l' unghia, la cui radice era debolmente adesa, di prevalermi degli empiastri ammollienti, coi quali molto presto la superficie ulcerata si deterse e si cicatrizzò, il che se non accade con sollecitudine, spunta l' unghia nuova, e colla sua presenza, molesta e maltratta l' ulcera che perciò riprende i cattivi caratteri primitivi. La bambina fu operata il 16 Luglio del 1873, il 2 Agosto era guarita. Esaminato questo moncone ungueale si osservò che la sua faccia interna, quella cioè che poggiava sul letto, mostravasi quivi pure scabra, e in esso moncone esaminato col microscopio si notò che nella zona a tinta scura quasi nera che vi si riscontrava, le cellule mostravansi piene di granuli pigmentati.

Osservazione 4.ª

Onichia traumatica al dito grosso del piede destro. Estirpazione dell' unghia. Guarigione in 14 giorni. Esame dell' unghia.

A Tassinari Giovanni, d' anni 28, facchino alla ferrovia, cinque anni or sono, cadde sul piede destro un legno pesante che colpì specialmente l' estremità superiore del primo dito. Pel trauma formossi

uno stravaso sanguigno sotto l'unghia la quale rimase in parte staccata. D'allora in poi l'unghia annerì alquanto, crebbe meno dell'altra, deformossi e rimase per la massima parte staccata dal letto ungueale, che tramandava marcia scorrevole, nericcia, qualche volta sanguigna. Sui primi di Dicembre del 1873 i dolori al dito crebbero in modo da non potere più permettere di reggersi in piedi, e di camminare. In quel torno il dito maggiormente intumidì specialmente nell'orlo cutaneo che abbracciava l'unghia, dal cui solco ulcerato pure sortiva marcia. Per questo entrò allo Spedale il giorno 6 dello stesso mese di Dicembre.

Allora trovammo l'unghia intiera, sebbene deformata e ripiegata verso il margine interno del dito, essa unghia era di un colore plumbeo scuro staccata al lato interno ed in buona parte dal letto ungueale, dal quale sollevata vi si trovò una materia scura bituminosa tramandante l'odore della cutanea secrezione dei piedi. In corrispondenza del letto ungueale se ne scorse la superficie ulcerata, lurida ed aspersa di fungosità sanguinanti sensibilissime.

Per mezzo del riposo e di applicazioni ammollienti amansatisi i fenomeni flogistici si potè il 28 Dicembre svellere l'unghia colla massima facilità. Coll'applicazione continuata degli ammollienti stessi cessò poco dopo affatto il dolore, e l'ulcera trovossi perfettamente guarita l'undici del successivo Gennaio 1874, nel qual giorno il Tassinari fu licenziato dallo Spedale. L'unghia di poi normalmente si riprodusse, e l'infermo non ebbe più a menomamente patire in quel dito. Esaminata l'unghia estratta si notò che nella sua parte mediana avea una spessezza di 4 millimetri. Nella sua superficie esterna si osservavano delle linee trasversali infossate intercalate da rialzi. La superficie che avea poggiato sul letto dell'unghia era molto irregolare per numerose squame di sostanza cornea. Di più quest'unghia non si mostrava perfettamente compatta, che anzi in alcuni punti vi si riscontravano come delle cavità più o meno grandi ripiene di un detrito che all'osservazione microscopica vedevasi costituito di globuli sanguigni e di elementi cornei degenerati. Alla base quest'unghia portava aderente un frastaglio di pelle ulcerata che sottoposto all'esame microscopico faceva vedere molto sviluppate le papille non che gli elementi del connettivo cutaneo e molto sviluppato pure il corpo papillare.

Osservazione 5.ª

Onichia lurida al dito anulare destro. Estrazione dell' unghia. Guarigione e riproduzione di una bellissima unghia un pò più ampia che non lo era l' unghia estratta prima di ammalare.

In Alberto Donati, d' anni 5, in seguito d' una percossa ricevuta sull' unghia dell' anulare destro si formò una dolentissima Onichia. Dopo parecchi mesi di cure infruttose gli fu da me estratta l' unghia e medicata l' ulcera nei soliti modi, e ciò ebbe luogo nella primavera dell' anno scorso (1874). L' Onichia guarì in 14 giorni. Riveduto il fanciullo il 10 Marzo di quest' anno (1875) l' unghia bellissima si è riprodotta, ma più ampia di quello nol fosse la precedente prima che si sviluppasse l' Onichia.

Esposti così i felici risultati da me ottenuti nella Onichia lurida mediante la estrazione dell' unghia eseguita nel modo mite che per me si pratica, renderò ora note altre osservazioni dirette a mostrare i risultamenti che pure ebbi nella Onichia curata col nitrato di piombo.

Osservazione 6.ª

Onichia traumatica all' anulare sinistro. Taglio dell' unghia fin verso la sua radice. Applicazione del nitrato di piombo. Guarigione dell' ulcera in 13 giorni. Riproduzione dell' unghia tardiva. Esame dell' unghia.

Marmocchi Enrico, d' anni 7, entrò nello Spedale il giorno 18 Maggio 1874. Quattro mesi prima nel chiudere una porta rimasegli fra la serratura l' estremità dell' anulare della mano sinistra. La madre mi disse che alcuni giorni dopo il corpo dell' unghia schiacciata si distaccò dal proprio letto, e di tal guisa ne risultò una superficie ulcerata sordida sensibilissima, il polpastrello di molto ingrossò ed un

tumido cerchio livido ulcerato attorniò l' unghia stessa. Togliemmo colla forbice ed a stento, pel dimenarsi e il convellersi del fanciullo, la porzione staccata dell' unghia, poi dopo aver fatto ciò, con molto dolore del paziente, sovrapponemmo all' ulcera il nitrato di piombo, e ricuoprimmo il dito coll' ovatta. Il fanciullo soffrì acerbi spasimi in tutta la giornata che passò in uno stato di continua irrequietezza. Nella superficie ulcerata si formò un' escara secca che si staccò dopo due giorni, ed obbligò a fare un' altra applicazione di nitrato di piombo che fu pure dolorissima per alcune ore. La nuova escara staccossi man mano che il letto ungueale cuoprissi di cicatrice. Fino a tutto Giugno l' unghia coi caratteri normali non erasi per anco formata.

Esaminato il pezzo di unghia che era stata recisa per agevolare maggiormente la guarigione, presentava i seguenti caratteri macroscopici. Forma pressochè elittica, sottilissima per due terzi della sua lunghezza, trasparentissima e molto levigata in tutte e due le faccie. Però dove cominciava il suo terzo inferiore si faceva più spessa del doppio, acquistava colorito rossigno, e nella faccia interna presentava delle leggere striature longitudinali. Esaminati gli elementi costituenti questa parte dell' unghia si vide un leggiero strato di cellule di formazione recente pigmentato in tinta lievemente colore di ruggine.

Osservazione 7.ª

Onichia traumatica al dito medio della mano sinistra. Recisione dell' unghia fino verso la sua radice. Applicazione del nitrato di piombo. Guarigione in 20 giorni, con riproduzione innormale dell' unghia. Esame dell' unghia recisa.

Sacchetti Raffaele, d'anni 4, entrò nello Spedale Maggiore il giorno 27 Giugno 1874 affetto da Onichia al dito medio della mano sinistra. Datava da cinque mesi ed era susseguita ad un colpo ricevuto sull' unghia, per cui questa si era quasi del tutto staccata dal proprio letto. I caratteri dell' Onichia erano patentissimi la superficie ulcerata non appariva molto profonda. Si recise, come si inculca, colla forbice il moncone dell' unghia che era rimasto superstite, e si asperse convenientemente l' ulcera colla polvere di nitrato di piombo. Anche in questo caso subito dopo ed a lungo il bambino soffrì dolore assai

vivo in quel dito, e dopo 3 o 4 giorni formossi pus al disotto dell' escara in modo da staccarla in gran parte e da obbligare a riapplicare il nitrato di piombo. I dolori che ne susseguirono durarono meno, e così avvenne dopo altre due applicazioni della polvere istessa resesi necessarie per ottenere la cicatrizzazione della piaga. Il 16 Luglio il fanciullo era guarito. Rivedutolo il 10 Agosto successivo l' unghia nuova era scuriccia col suo orlo libero rivolto in alto sicchè conveniva di frequente esciderla, l' unghia stessa presentava un rialzo angoloso nel mezzo, ed avea raggiunto poco più del terzo posteriore del piano ungueale, sul quale anteriormente riposava una materia scura, granellosa piuttosto consistente.

Esaminato poi il moncone di unghia che fu reciso prima che si applicasse il nitrato di piombo sull' ulcerato letto ungueale, si notò avere il suo diametro trasverso la lunghezza di un centimetro e mezzo, e quattro millimetri di altezza, oltre a ciò era molto sottile, leggermente arcuato, avea la superficie esterna levigata, l' interna offriva delle leggiere striature longitudinali e vi aderiva in alcuni tratti un sottilissimo strato molle, che facilmente si distaccava, e che esaminato al microscopio vedeasi costituito di cellule giovani. La sostanza cornea non presentava cosa alcuna di particolare.

Osservazione 8.ª

Onichia traumatica all' indice della mano sinistra. L' unghia è staccata inferiormente in un colla radice. Recisione di questa porzione di unghia. Applicazione del nitrato di piombo. Guarigione con unghia irregolare.

Il 19 Luglio 1874 fu condotto allo Spedale Baroni Prospero, d' anni 5, affetto da Onichia sordida all' indice della mano sinistra susseguita ad una percossa fatta con un martello, da circa 3 o 4 mesi. In questo caso trovammo l' unghia staccata e rialzata inferiormente in un colla radice. Arrovesciatala mediante una pinzetta vedevasi la sottoposta ulcera sordida sanguinante, della ulcerazione partecipavano l' orlo retro-ungueale ed in parte gli orli laterali corrispondenti, era dolentissima. Il dito rigonfio al polpastrello avea anche in questo caso la figura di una piccola mazza. La radice dell' unghia era molle ed

assai esile. Fu escisa la porzione inferiore della staccata unghia in un colla radice stessa, di poi fu applicato sull'ulcera il nitrato di piombo e coperto il dito d'ovatta. Il fanciullo soffrì acerbi dolori per otto ore poi si calmò. Due giorni dopo ossia il 21 Luglio, presentava il dito senza ritrosia, e si lasciò senza molti strepiti medicare. La superficie ulcerata era ricoperta di una crosta non molto grossa, ai contorni del letto dell'unghia eravi marcia. Si riapplicò nuovamente il nitrato di piombo, e fu d'uopo fare altrettanto due volte ancora. Il 17 Agosto fu condotto di nuovo allo Spedale acciocchè fosse riveduto. Trovammo l'unghia non bella, non perfettamente sviluppata, e nel suo orlo libero arrovesciata allo interno.

Osservazione 9.ª

Onichia traumatica del pollice sinistro. Non rimane che un pezzettino di unghia il quale è attaccato al canto interno dell'orlo cutaneo retro-ungueale. Applicazione del nitrato di piombo. Dolori acerbissimi. Necrosi e distacco del pezzetto d'unghia aderente. Si continua ad applicare il nitrato di piombo. Guarigione dopo un mese e mezzo di cura. Unghia imperfetta.

Sui primi di Giugno del 1874 fu condotto dalla propria madre in mia casa Alberto Galassi d'anni 5, al quale tre mesi innanzi essendosi infitto uno spino d'una rosa nel polpastrello del dito grosso della mano sinistra ne era susseguita infiammazione suppurazione e distacco quasi totale dell'unghia presso cui la spina stessa erasi internata. Debitamente curato, pareva non dovesse tardare a formarsi la cicatrice, quando per indocilità del fanciullo il male al dito si aggravò ed assunse i caratteri che sono propri della lurida Onichia dolorosissima.

Il polpastrello era assai tumido, l'ulcera misurava in lunghezza due centimetri e mezzo, uno e mezzo in larghezza, era sordida e sanguinante. L'unghia poi era consumata in un colla radice, e non ne rimaneva che un pezzettino aderente al canto interno dell'orlo retro-ungueale. Applicato il nitrato di piombo e ricoperto debitamente il dito d'ovatta, i dolori che ne susseguirono furono tormentosissimi e durarono 14 ore. Dopo 3 giorni e cioè il 30 Giugno l'ovatta, con

cui erasi ricoperto il dito si era staccata, essendosi formate molte marcie, l' ulcera censervava non buoni caratteri. Riapplicato il nitrato di piombo i dolori furono del pari acerbissimi per cinque ore. Esaminato di nuovo il dito il 3 Luglio, si trovò la piaga ridotta ad un terzo della sua ampiezza e si riapplicò il nitrato di piombo, senza che il fanciullo patisse gran dolore. Il 6 le condizioni della piaga erano stazionarie. L' undici la trovammo nuovamente sporca ad onta che l' avessimo aspersa del nitrato di piombo, il dito era dolente e rigonfio nel punto ove aderiva ancora il pezzettino di unghia. Ivi ponemmo specialmente buona dose di nitrato. Il fanciullo ebbe dolori acerbissimi per cinque ore. ma esaminato il dito il 14 l' ulcera avea meno spiacevole aspetto, il pezzettino d' unghia aderente erasi necrosato. Si asperse di nuovo col nitrato di piombo, il letto ungueale specialmente in corrispondenza del pezzettino di unghia mortificato, il fanciullo soffrì molto. Il 18 levata l' ovatta si trovò staccato il pezzettino d' unghia necrotico colla corrispondente radice. La marcia era un po' più scarsa, il rossore ed il gonfiore del dito erano quasi del tutto scomparsi, la piaga avea assunto un bello aspetto. Da che staccossi il pezzettino d' unghia continuando ad aspergere appena la superficie dell' ulcera col solito rimedio prese questa ottimi caratteri e se ne ottenne la perfetta cicatrizzazione in pochi altri giorni. Riveduto poi il fanciullo sul finire del Settembre si rinvenne il polpastrello del dito un po' deforme, un po' più grosso del naturale, schiacciato dallo avanti allo indietro. L' unghia nuova era sottile, scabra nella sua esterna superficie, e molto piccola.

Osservazione 10.ª

Onichia lurida del dito grosso del piede destro. Applicazione ripetuta del nitrato di piombo. Dolori acerbissimi e niun miglioramento. Estirpazione dell' unghia, applicazione degli empiastri ammollienti. Guarigione.

Il 22 Gennaio di quest' anno (1875) entrò nello Spedale Maggiore Giuseppina Tinti d' anni 19, nubile, servente. Questa giovane di costituzione linfatica, 5 o 6 mesi prima del suo ingresso nello Spedale inciampando per via contro un ciottolo col dito grosso del piede

destro, ne rimase offesa l' unghia verso il suo margine interno, e se ne ebbe una piccola perdita sanguigna che si ripetè per alcuni giorni. Incarnatasi l' unghia venne da un chirurgo estratta circa 3 mesi dopo l' accaduto col processo di Dupuytren, fu tosto cauterizzato profondamente il letto ungueale e medicato col cloralio glicerina ed ovatta.

Infiammatosi con grande sofferimento della giovane il dito ed ulceratosi il letto ungueale cominciò a spuntare un irregolare ed aspro moncherino di unghia che irritando vieppiù l' ulcerato suo letto diede luogo alla formazione di una lurida Onichia sensibilissima.

Trovandosi la giovane in questo stato quando fu da me la prima volta veduta la feci stare alquanto in riposo e soltanto nel giorno 28 dello stesso mese di Gennaio ne aspersi la superficie ulcerata col nitrato di piombo, e cuoprii di poi al solito il dito coll' ovatta. I dolori che ne susseguirono furono acerbissimi e per molte ore. Il giorno appresso la crosta era in gran parte staccata in causa della molta copia di marcia formatasi. Feci una nuova applicazione di nitrato di piombo cui susseguirono del pari per molte ore acerbi dolori. Nei giorni successivi per la copia di marcia che scaturiva ancora dal solco ulcerato della piaga retro-ungueale non si desistette dallo applicare il nitrato di piombo e così si giunse fino al 27 del successivo Febbraio, nel qual giorno trovando l' ulcera del letto ungueale molto profonda e temendo che per le reiterate applicazioni dello stesso nitrato la falangetta ne potesse soffrire mi determinai a levare il moncherino d' unghia in un colla sua radice, operazione che eseguita pure mediante la mia pinzetta, la giovane asserì essere riescita ben poco dolorosa. Se non che in questo caso piuttosto che continuare a medicare l' ulcera col nitrato di piombo preferii di apporvi fila unguentate e di cuoprire tutto il piede con un largo empiastro. Prescrissi poi all' inferma di rimanere in letto.

Il dolore sparì poco dopo la estrazione dell' unghia, e continuando poscia nelle stesse topiche applicazioni l' ulcera prese prontamente bell' aspetto, e se ne era già ottenuta la guarigione completa il giorno 14 del successivo mese di Marzo.

La giovane fu trattenuta nello Spedale fino al 3 Aprile per rendersi ben sicuri dell' ottenuta guarigione, e in allora l' unghia era dura ma appena abbozzata. Di poi rivedutala l' unghia erasi in gran parte riprodotta.

Osservazione 11.ª

Onichia traumatica dell'anulare sinistro. Distacco d'un pezzetto della prima falange. Estirpazione dell'unghia. Applicazione del nitrato di piombo. Guarigione in 25 giorni. Unghia e polpastrello deformi.

Diamante Farnè d'anni 4, di ottima costituzione, nel Giugno 1874 si schiacciò l'unghia dell'anulare sinistro fra il battente di una porta. Non fu curata che con inconcludenti topiche applicazioni. Entrata nello Spedale Maggiore il 3 del successivo Ottobre trovai un caso di Onichia assai grave in quanto che oltre un'ulcera sordidissima rinvenni la falangetta in parte necrosata. Essendo il corpo dell'unghia quasi del tutto staccato lo recisi colle forbici ed applicai gli amollienti per ottenere tanto più presto il disgiungimento della necrotica falange. Poco dopo l'ulcera prese migliori caratteri e si staccò il pezzetto di falange necrosata, ma parecchi giorni appresso l'unghia essendo di non poco cresciuta ed il suo orlo libero essendo molto scabro ed arrovesciato allo ingiù l'ulcera stessa ne rimase per questo così maltrattata da riassumere i cattivi caratteri primitivi. Per questo decisi di levare tutto il moncone ungueale in un colla sua radice ed invece degli empiastri di applicare il nitrato di piombo per conoscere così quali effetti se ne ottenevano. Ciò eseguì il 3 Ottobre. La bambina soffrì acerbamente per quattro ore, ma il giorno successivo era in calma. L'ovatta con cui erasi ricoperta l'ulcera formava col sottoposto nitrato un piccolo masso aderente al letto dell'unghia.

L'otto, levato l'apparecchio, trovammo l'ulcera sporca dolente per cui venne aspersa di nuovo col nitrato di piombo e ricoperta colla solita ovatta. I dolori furono molto penosi per varie ore, poi sopragiunse la calma.

Il 12, tolto l'apparecchio, le marcie avendo migliori caratteri, si rinnovò la stessa medicatura con minor dolore, e così si continuò a fare ogni due o tre giorni.

Il 28, era sparita ogni morbosa sensibilità nel dito; la crosta che ricuopriva il letto dell'unghia era dura.

Il 10 Novembre riveduta la bambina si osservò una infossatura

in prossimità della punta del dito ove si staccò il pezzetto di falange, l' unghia si arrestava a questo punto ed occupava il tratto inferiore del letto ungueale.

Osservazione 12.ª

Onichia traumatica al dito medio della mano destra. L' unghia è attaccata soltanto all' orlo superiore del polpastrello ed un po' al corrispondente orlo laterale destro. Distacco totale dell' unghia. Applicazione del nitrato di piombo. Successivo distacco di porzione di falangetta fattasi necrotica. Unghia e polpastrello deformi.

Ersilia Merighi d' anni 3, verso la metà di Giugno del 1874, nel chiudere una porta schiacciossi l' estremità del dito medio della mano destra, rimanendone l' unghia in parte staccata. Medicata con pomata di semifreddi l' unghia cadde da sè, ed allora si preferì l' applicazione di fila asciutte. Ma riprodottasi troppo sollecitamente l' unghia il male peggiorò e cagionando acerbi dolori alla bambina fu collocata nello Spedale il giorno 19 Ottobre successivo. Quando la vedemmo l' unghia riprodotta trovavasi attaccata soltanto all' orlo superiore del polpastrello, ed un po' al corrispondente orlo laterale destro. L' unghia esilissima era cresciuta quasi del doppio in lunghezza, avea il suo margine libero arrovesciato in basso e mostravasi di color nero. Il letto dell' unghia era sordidissimo, l' ulcerazione sanguinante, la falangetta integra, il polpastrello rigonfio. Staccai l' unghia del tutto dai deboli attacchi che l' univano tuttavia al polpastrello, e volli anche in questo caso applicare la polvere di nitrato di piombo, invece degli ammollienti, per meglio conoscere così quali risultati se ne ottenevano.

Fu addoloratissima la fanciulla fino a sera, nel giorno appresso l' apparecchio di medicatura si manteneva asciutto.

Il 22 levata l' ovatta, con cui soglio cuoprire il dito, trovai la crosta che erasi formata in gran parte staccata dal letto ungueale tramandante marcia di non migliore natura, l' ulcera manteneva cattivi caratteri, e per questo fu riapplicato il nitrato di piombo, che cagionò pure dolori acerbi per molte orè.

Il 23 la suppurazione notavasi altresì verso la piega dell' orlo cutaneo posteriore, per cui venne riapplicato il nitrato, i dolori furono men vivi, ma nel giorno appresso essendosi del tutto staccata la crosta, con nostro dispiacere vedemmo che l' ulcera mantenevasi tuttavia di brutto aspetto e perciò convenne riapplicare il nitrato, che questa volta produsse dolori strazianti per tutto il giorno.

Il 30 levato l' apparecchio la piaga avea bensì migliori caratteri, erasi più ristretta, ma la falangetta erasi in parte necrosata, e staccata. Ci limitammo a porre soltanto un po' di polvere di nitrato di piombo sulla superficie della piaga, perchè la falange non ne rimanesse ulteriormente alterata.

Il 1° Novembre la crosta era secca, ma notavasi una rimarchevole lacuna al dorso del polpastrello del dito in corrispondenza al letto dell' unghia ove erasi staccata la porzione di falangetta necrosata.

La crosta cadde, il 4 Novembre la piaga era anche aperta e convenne ricuoprirla con un po' della solita polvere, i dolori furono miti.

Il 9 trovammo la cicatrice. Dopo un mese l' unghia era cortissima, deforme, il polpastrello più corto, ed incavato sul dorso.

L' otto Maggio 1875 mi fu ricondotta la fanciulla allo Spedale acciocchè la curassi di piede torto congenito varo dell' arto inferiore sinistro. Osservata l' unghia la trovammo imperfetta corta solcata, grossa e rugosa nel suo margine libero.

Osservazione 13.ª

Onichia traumatica con osteite fungosa del dito grosso del piede destro. Escisione dell' unghia, cauterizzazione col nitrato di argento e col nitrato di piombo. Guarigione dopo più di sei mesi.

Bartolini Enrica d' anni 14 abitante in Arcoveggio si presentò alla mia visita nel Gennaio del 1873, affinchè la curassi di un male che avea al dito grosso del piede destro. Un anno prima inciampando collo stesso piede urtò con quel dito contro di un sasso e ne risentì vivo dolore. A poco a poco sotto l' unghia formossi una ulcerazione ed una carnosa escrescenza accompagnata da tumefazione e

da dolore del tratto superiore del dito non che alla piega cutanea sopra ungueale. L' unghia a poco a poco si distrusse fin quasi in prossimità della sua radice. Pel dolore che soffriva era costretta la ragazza, volendo fare qualche passo, di poggiare a terra e di reggersi col calcagno. Nel tratto in cui l' unghia era scomparsa, osservossi la superficie ulcerata sordida e dalla medesima sorgeva una fungosità scura e dolente che manifestamente partiva dalla prima falange che collo specillo sentivasi aspra, e lo vi si poteva intromettere. La piccola porzione di unghia rimasta verso la radice avea una figura irregolare. Escisa tutta quella porzioncella di unghia che era staccata cauterizzai profondamente l' ulcera col nitrato d' argento in cannello, ma la fungosità ripullulando, volli esperimentare anche il nitrato di piombo, nullameno la fungosità tornò ad apparire.

Recandosi la ragazza ogni sei od otto giorni a farsi da me visitare insistetti in questa cura usando ora l' uno or l' altro nitrato e mozzando in tempo debito l' unghia. Si giunse così a gradatamente distruggere la fungosità, dopo di che la superstite piaga rimpiccolì, assunse buoni caratteri, la falangetta si cuoprì di belle granulazioni nel tratto malato e si formò la cicatrice. L' unghia non si riprodusse completamente, e rimase staccata in corrispondenza al tratto ove la falange erasi guastata.

Questi furono i risultamenti che io ottenni usando il nitrato di piombo nella Onichia, risultamenti che in non pochi casi ponno attendersi non meno o fors' anco maggiormente benefici con altri caustici capaci essi pure d' immedesimarsi facilmente nel tessuto ulcerato e di convertirlo in una crosta dura e tenace, valevole a diffenderlo dalle ingiurie che l' unghia morbosa può sul medesimo esercitare.

Per darne convincente prova potrei riferire alcune guarigioni da me ottenute anni addietro, sebbene lentamente, colla soluzione satura di potassa caustica, potrei dire che il Dott. Giacich si giovò in simili casi della calce viva (1) ed il Dott. Antonio Paccione si lodò dell' acetato di piombo (2), ma addurrò invece soltanto i risultati favo-

---

(1) Gazzetta Medica Italiana Provincie Venete. Padova 10 Novembre 1873.
(2) Gazzetta Medica delle Puglie, fascicolo di Maggio e Giugno 1873.

revoli di alcune mie recentissime esperienze fatte col Bromuro di potassio ridotto in polvere impalpabile.

Il Dott. Peyraud di Libourne (1) avendo con alcune sue esperienze rimarcato che il Bromuro di potassio applicato come topico ha la facoltà di rendere insensibili le nervose ramificazioni delle superficie ulcerate, che per la sua proprietà vaso-motoria determina in esse superficie la contrazione e la chiusura permanente dei vasi e quindi la diminuzione di volume degli organici tessuti, la quale è resa anche tanto più pronta e rimarchevole per la sua lieve e superficiale azione caustica, ebbe l' idea di valersi di questo rimedio come mezzo locale per distruggere il cancroide, ritenendo poi per le cose dette che le sue applicazioni non sarebbero punto dolorose. Egli diffatti afferma d' avere ottenuto così dei risultati soddisfacenti.

Il Dott. Besnier medico allo Spedale San Luigi (2) imitando il Peyraud usò del pari il Bromuro di potassio in polvere nella cura di alcune piaghe fungose iperplasiche e neoplasiche non aventi tendenza alla cicatrizzazione e per quanto egli assicura ne ebbe reali vantaggi.

Io pure volli tentare questo rimedio nel cancroide, ma la sua azione, al contrario di quanto fu dichiarato dal Peyraud riescì dolorosissima, e ciò ebbe del pari ad osservare lo stesso Besnier. Il male poi nei miei infermi lungi dal migliorare innasprì, quantunque non omettessi di attenermi alle regole dallo stesso Peyraud prescritte e dal Besnier seguite.

Sebbene in causa di ciò niuna fiducia mi ispirasse più il Bromuro di potassio nella cura dei tumori e delle ulceri di natura maligna, mi venne però il destro di esperimentarlo nella Onichia, e ne ebbi i seguenti favorevoli risultati.

Osservazione 14.ª

Onichia al dito grosso del piede destro. Aspersione sull' ulcera del Bromuro di potassio. Guarigione.

Fu accolta nello Spedale Maggiore il 19 Luglio 1875 Elena Ungarelli di 20 anni, nubile, servente. Sui primi di Luglio 1874 sgra-

---

(1) Le Bordeux Médical 17 Mai 1874. Revue de Tèrap. medico-chir. 15 Octob. 1874.

(2) Bullétin géneral de thérapeutique. Le Bordeux Médical 4 Octobre 1874.

ziatamente cadde sul dito grosso del piede destro di questa giovane un pezzo di legno pesante inducendo nella regione dell' unghia una forte contusione. Fatte sulla parte delle applicazioni fredde il dolore scomparve e soltanto dopo la metà del successivo Agosto la giovane si accorse che l' unghia oscillava inducendo lieve dolore per cui da sè stessa la tolse e così del tutto guarì.

Dopo 15 giorni comparve la nuova unghia sotto forma d' un moncone grosso grigiastro che per molti mesi non le recò incomodo alcuno, ma di poi resosi assai scabro, il letto dell' unghia ulcerossi, si fece fungoso sensibilissimo e la piega cutanea attorniante l' unghia intumidì. Non potendo più reggersi in piedi senza patimento notevole fu costretta d' entrare nello Spedale. L' Onichia in questo caso non essendo assai grave volli tentarne la cura col Bromuro di potassio ridotto in polvere impalpabile.

Tenuta la giovane in riposo, il 23 dello stesso mese di Luglio aspersi largamente col Bromuro stesso tutta la superficie ulcerata dopo avere recisa la porzione di moncherino ungueale staccata. Il dolore fu piuttosto vivo per alcune ore, poi subentrò la calma perfetta e formossi una crosta dura nel letto ungueale che rinvenimmo dopo tre giorni quando facemmo la prima medicatura. Fino al 2 Agosto nei punti ove la crosta andavasi staccando si asperse l' ulcera col Bromuro di potassio, nel qual modo fu permessa alla giovane la deambulazione anche collo stivaletto. Ottenutasi così la cicatrizzazione, e l' unghia nuova essendo spuntata la giovane fu rinviata alla propria casa il 10 dello stesso mese sicuri essendo della ottenuta guarigione.

Osservazione 15.ª

Onichia all' alluce del piede sinistro. Applicazione del Bromuro di potassio dopo avere recisa la porzione d' unghia staccata. Guarigione.

Nel giorno 7 Agosto 1875 entrava nello Spedale Maggiore Rita Menzani, sartrice, d' anni 28, per esservi curata d' una Onichia all' alluce del piede sinistro, che erasi formata nel corso di quattro mesi. Il dito era aumentato di volume avea assunta la forma clavata, della gonfiezza e del rubore partecipava la piega cutanea che ricuopriva la

radice dell' unghia ed i suoi lati. L' unghia era staccata e mancante nel suo lato interno ove il letto ungueale corrispondente vedevasi ulcerato di colore brunastro a superficie irregolare e molto dolente. Anche in questo caso l' Onichia non essendo grave la volli trattare col Bromuro di potassio finamente polverizzato, e la mattina del 7 Agosto ne fu fatta la prima applicazione dopo avere recisa la porzione d' unghia staccata dal sottoposto letto.

Per due ore circa risentì la donna un dolore sopportabile che poi affatto cessò. Nel giorno seguente fu trovata la superficie ulcerata del letto ungueale quasi asciutta, tuttavia si fece una seconda applicazione di Bromuro di potassio, e si ebbero due ore di dolore mite. Il 9 Agosto fatta un' altra applicazione il dolore fu anche più breve e mitissimo, formossi la solita crosta e la gonfiezza del dito notabilmente scemò. Dal 10 al 13 si continuò ad applicare il Bromuro ed ebbesi un ulteriore miglioramento, talchè giunti al 20 la donna si alzò dal letto essendosi la crosta del tutto staccata ed il letto ungueale mostrandosi perfettamente cicatrizzato. Il 28 del mese stesso fu licenziata dallo Spedale ed il 6 del successivo Settembre rivedutala, la guarigione mantenevasi perfetta, e l' unghia cresciuta mostravasi regolare.

Osservazione 16.ª

Onichia fungosa del dito grosso del piede destro. Recisione dell' unghia staccata. Applicazione favorevole del Bromuro di potassio.

Nobili Armando della Provincia di Modena d' anni 19, muratore, dieci mesi or sono senza nota cagione avvertì al lato esterno dell' alluce destro in prossimità dell' unghia rossore e dolore che nol trattenne essendo di carnevale in una notte di ballare, ma sgraziatamente nella danza rimase pesto sul dito stesso. Nel dimani il dolore ed il rossore erano cresciuti ed in pochi giorni sotto l' unghia formossi del pus. Il chirurgo che lo prese in cura da prima fece applicare degli empiastri poi recise un pezzetto di unghia staccata, indi applicò dei caustici e specialmente il nitrato d' argento ma infruttuosamente. Anzi in questi ultimi tempi le sofferenze essendo di molto aumentate e non potendo più attendere al suo lavoro entrò nello Spedale il 26 Ottobre

ultimo scorso. Esaminato il dito malato si vide che l' unghia dell' alluce destro nel suo terzo esterno era in parte erosa ed in parte staccata e che nel sottoposto letto ungueale trovavasi una ulcerazione fungosa gemente pus sottile, grave poi era il dolore che l' infermo risentiva tanto nel camminare come nel riposo.

Tolta colle forbici affatto la porzione del tutto staccata dell' unghia si applicò poscia sulla fungosa ulcera del letto ungueale la polvere di Bromuro di potassio, e si cuoprì il dito con ovatta. Il dolore che susseguì non fu molto forte, e poche ore dopo del tutto scomparve. Nel susseguente mattino si trovò l' ulcera ricoperta d' una crosta tenace. Sollevatala ne escì un poco di marcia per cui si riapplicò Bromuro, e così si fece il giorno appresso. Dopo ciò l' ulcera essendo notabilmente rimpiccolita, e l' infermo non potendo ulteriormente trattenersi nello Spedale ne venne licenziato il primo giorno del passato Novembre, promesso avendo egli di continuare la medesima cura fino a perfetta guarigione.

Osservazione 17.ª

Onichia lurida gravissima al dito medio della mano sinistra. Larga aspersione col Bromuro di potassio. Guarigione con unghia perfetta.

Un caso di Onichia lurida gravissima trattata pure col Bromuro di potassio l' osservai in una giovane sposa abitante in Ozzano. L' Onichia era stata spontanea, avea resistito a varie cure ed era giunta a tale grado da indurre dolori acerbissimi continui ed insopportabili. Non potendo più reggere ebbe a me ricorso il 18 Settembre 1875 decisa di sottomettersi a qualsiasi chirurgico trattamento purchè potesse ottenere un refrigerio al suo tormentoso patire.

L' Onichia occupava il dito medio della mano sinistra la sordida e fungosa ulcera era estremamente sensibile e tramandava una sanie mista a sangue lurido. Dolentissimo era il tumido e clavato dito, l' unghia vedevasi quasi del tutto staccata dal suo letto fin verso la radice, era scura aspra indurita. Recisa che fu la porzione d' unghia staccata, e con molto dolore, si rese questo maggiormente acerbo allorchè la superficie ulcerata venne largamente aspersa colla finissima

polvere di Bromuro potassico. Ricoperto come al solito debitamente il dito con della ovatta continuò il dolore per più di un'ora, poscia, come ella si esprimeva, quasi per incanto cessato ogni suo patimento le pareva di non avere più il dito. Avea ella passate le antecedenti notti insonni in mezzo a crudeli tormenti, invece in quella che susseguì alla applicazione del Bromuro dormì di continuo colla massima calma, per cui nel susseguente mattino piena di contentezza e coraggio tornò a me per continuare la cura. Allora trovai il fondo dell'ulcera non più lurido nè fungoso, ma di buon colore e ricoperto di pus biancastro. Feci la seconda applicazione di Bromuro e la donna ne risentì men vivo dolore che per poco tempo si protrasse. Il 20 lo stato dell'ulcera era sempre migliore e l'applicazione del Bromuro stesso riescì tollerabilissima. Il 21 la donna trovossi più addolorata, e ciò derivò dall'essersi soffermato del pus sotto la crosta che erasi fatta molto tenace. Rialzata che fu la crosta cessarono affatto i dolori per cui si riapplicò il Bromuro e si continuò ad aspergerne la piaga ogni due giorni. Giunti al 6 Ottobre la piaga essendo quasi del tutto cicatrizzata, si recise una porzione del margine anteriore dell'unghia che erasi di nuovo allungato, e si medicò la superstite piaguzza nel solito modo. Dopo pochi giorni la guarigione si rese completa ed ora la nuova unghia è normalissima.

Provato così che anche mediante il Bromuro di potassio puossi porre la Onichia lurida in condizioni sì favorevoli da ottenerne la guarigione con quel procedimento istesso che osserviamo usando il nitrato di piombo, rimane infine a conoscersi se almeno in qualche rarissimo caso una qualche discrasia e specialmente la scrofola possa concorrere a rendere ribelle alle cure più appropriate locali la stessa lurida Onichia. Ciò sembrando si stenti ad ammettere, conveniva quindi dimostrarlo.

La osservazione seguente nel modo più patente ci illumina e vale a mio avviso a togliere ogni dubbiezza.

Osservazione 18.ª

Onichia traumatica cronica lurida all' anulare destro in fanciullo strumoso. Estirpazione dell' unghia, applicazione del precipitato rosso, del nitrato d' argento e del nitrato di piombo inefficace. Cura antiscrofolosa e medicatura ammolliente. Guarigione in cinque mesi. Riproduzione dell' unghia.

Romeo Pedretti d' anni 7, di Bologna, fu accolto nello Spedale Maggiore il 4 Febbraio 1874 per curarlo di una Onichia cronica ribelle all' anulare della mano destra.

Erasi egli ferito da oltre tre anni con un piccolo coltello al lato esterno del polpastrello di quel dito in prossimità dell' unghia. La ferita suppurò e dopo alcuni giorni tutta l' unghia vedevasi cinta da rossore e tumefazione della piega cutanea adiacente, che ulceratasi in un col letto ungueale tramandava in copia del pus. Quantunque debitamente medicato fosse il fanciullo, il letto ungueale stesso assunse i caratteri di un' ulcera sordidissima, il polpastrello del dito fecesi tumido, rosso e dolente. Nel Dicembre del 1873 essendosi in modo straordinario esacerbate le sofferenze del piccolo infermo un chirurgo eseguì lo strappamento dell' unghia. Il male non cedendo ebbe egli ricorso all' applicazione del nitrato d' argento e del precipitato rosso di mercurio, ma neppure questi mezzi giovando un' altra volta l' unghia fu svelta, ed infruttuosamente, per cui i parenti si determinarono di collocare il fanciullo nello Spedale.

Quando io lo visitai la prima volta, che fu nel giorno suindicato, il dito era foggiato a clava, l' ulcera che invadeva il letto dell' unghia era fungosa sordida e dolentissima, tramandava icore e lurido sangue, e la cute circostante ed il polpastrello molto tumidi erano di colore rosso cupo e violaceo. Un piccolo moncone di unghia riprodottosi sottile cinericcio col suo orlo libero arrovesciato allo indietro e tuttavia aderente alla radice inaspriva quell' ulcera.

Parvemi di non errare ritenendo che la cagione per cui non si era potuto ottenere la guarigione di quel male fosse almeno in gran parte attribuibile alla scrofola da cui il fanciullo era affetto e che in

ispecial modo anche appariva per un' ampia e caratteristica ulcera invadente la gota destra.

Per questo motivo dopo avere reciso colle forbici quel moncherino d' unghia, medicai l' ulcera del letto ungueale cogli ammollienti e sottoposi l' infermo all' uso interno dell' olio di fegato di merluzzo, e ad un vitto nutriente. Ad onta di ciò l' ulcera non prendendo buoni caratteri esperimentai dapprima l' applicazione della pietra infernale, indi del nitrato di piombo, ma lungi dallo averne miglioramenti, queste applicazioni aggravarono il male, per cui mi affidai unicamente alla anzidetta cura interna ed ammolliente locale. Nel frattanto l' unghia del tutto si staccò e nel corso di cinque mesi le condizioni dell' infermo via via migliorando ed acquistando egli vigoria, non solo si ottenne la cicatrizzazione della strumosa ulcera formatasi alla guancia, ma ben anco della Onichia. In questo lungo periodo di tempo un rudimento molle e roseo di unghia apparve in corrispondenza alla sua radice, ma non si fece corneo e l' unghia non si formò debitamente se non se alcun tempo dopo ottenutasi la guarigione dell' ulceroso e sordido letto ungueale.

Esposte così le non poche e varie esperienze ed osservazioni che vennero da me fatte intorno la lurida Onichia, converrà ora riassumere brevemente le cose tutte di cui in questa Memoria ho tenuto parola acciocchè delle medesime possa meglio formarsi un complessivo e giusto concetto.

Dopo avere mostrato che la denominazione di Onichia ulcerosa lurida da me proposta sembra più propria che nol sia quella di Onichia maligna, giacchè dessa potea confondersi colla Onichia cancerigna da me senza dubbio alcuno osservata; dimostro quanto utili siano alcune nozioni di anatomia e di istologia normale dell' unghia e del suo letto per dare ragione di varie fasi proprie della stessa lurida Onichia; descritta poi questa malattia in ogni suo particolare noto, che sebbene non si conoscesse la vera natura di essa infermità, si attribuì per altro l' indole sua ribelle alla presenza dell' unghia, e si ebbe perciò ricorso a mezzi i più tormentosi per svellerla e sradicarla completamente, ed impedirne così la riproduzione, non risparmiandosi persino l' amputazione del dito.

A combattere questa opinione sorse il Vanzetti il quale fece ogni

sforzo per mostrare che l' unghia non avea parte nel produrre o nel mantenere questa penosissima malattia, e cercò di confermare il suo asserto, mostrando con osservazioni cliniche, che bastava agire convenientemente sull' ulcera per ottenerne la guarigione. Affermò poi che in una maniera meravigliosa ed arcana a ciò si prestava il nitrato di piombo, col quale aspergendo l' ulcera, cessavano quasi per incanto i tormenti dalla medesima cagionati, e ben presto si cicatrizzava, integro rimanendo il dito ed adorno di un' unghia bellissima. In tal modo evitandosi tutti i tormenti, gli strazi, gli sfregi attribuibili all' estrazione dell' unghia, riteneva Egli il suo svellimento doversi per sempre condannare all' obblio.

Tutto ciò per altro non essendo in accordo colle mie osservazioni, dalle quali potevasi per lo meno desumere che la presenza dell' unghia concorreva a mantenere e ad inasprire la malattia, mi indusse a fare appositi studi diretti a stabilire con più esattezza il genere di lesione anatomica cui sono soggette le parti costituenti la lurida Onichia, e così con maggiore sicurezza conoscere la dannosa influenza che le une sulle altre poteano esercitare. A questo fine vennero intraprese non poche osservazioni microscopiche le quali fecero palese che realmente l' unghia morbosa od il moncone ungueale superstiti alteravansi in modo da vederne di frequente le superficie fornite di rialzi e di asprezze capaci di maltrattare la sensibilissima superficie ulcerata e mantenerne od aggravarne lo stato suo morboso. Per contrario l' esame dei tessuti ulcerati del letto ungueale non presentò alterazioni speciali da rendere plausibile ragione della pertinacia dell' ulcera.

Con ciò l' indole del male essendo meglio chiarita ne risultava poi che per guarire l' Onichia o conveniva estrarre l' unghia aspra e molesta, onde allontanare ogni fonte d' irritazione, di dolore, e dare agio così ai lavori di riparazione da effettuarsi con quella calma che conviensi acciocchè si ottenga la cicatrizzazione dell' ulcera, od era indispensabile di porre la superficie ulcerata in condizioni tali da ottunderne la squisita sensibilità in guisa da non risentire danno alcuno dalla presenza dell' unghia o dall' azione dei corpi estranei. A questo fine in realtà molto bene potea prestarsi il nitrato di piombo perchè ha la facoltà a preferenza di altri caustici (che pure sono assai vantaggiosi nella cura di altre ulceri sensibilissime) di immedesimarsi facilmente nel tessuto ulcerato del letto ungueale e di formare una crosta dura, tenace, capace appunto di rendere insensibile l' ulcerata superficie alla presenza dell' unghia.

Posto ciò, e stando ai felici risultati da molti ottenuti con simile cura pareva non vi fosse più ragione di raccomandare l' estrazione dell' unghia istessa, ma invece per le non poche e varie osservazioni da me esposte risulterebbe, che se fuori d' ogni dubbio il nitrato di piombo può essere capace di guarire la sordida Onichia, cionullaostante le contrasterebbe il primato l' estrazione dell' unghia, purchè eseguita sia nel modo mite e con quelle cautele che io consiglio.

Facendo infatti dei due proposti metodi il raffronto rilevasi che estraendo l' unghia il dolore se è vivo è però istantaneo, e può essere poi anco evitato cogli anestetici locali; volendo usare invece il nitrato di piombo occorre dapprima mozzare l' unghia debitamente, e ciò d' ordinario arreca dolore forse non meno acerbo di quello che provasi per l' estrazione dell' unghia istessa, al quale si aggiunge d' ordinario l' acerbissimo e protratto che è cagionato dall' applicazione sull' ulcera del nitrato di piombo; dolore poi, che sebbene per lo più men fortemente, si ripete per altro ad ogni nuova applicazione di nitrato che si è costretti di fare. Oltre a ciò l' Onichia trattata col nitrato di piombo può non guarire finchè non si necrosi o si stacchi qualche anche piccola superstite porzione di unghia, o questo branello o l' unghia stessa non venga tolta appositamente.

Coll' applicazione del nitrato di piombo (altrimenti di quello che osservasi colla semplice estrazione dell' unghia), potendo poi accadere che per effetto del caustico rimanga profondamente offeso il letto ungueale non solo, ma anche la sottoposta falange, la nuova unghia per questo di necessità spunterà o crescerà men bella, spesso imperfetta e sfregi più o meno marcati rimarranno nel dito. Il tempo infine che si richiede per ottenere la guarigione dell' Onichia curata col nitrato di piombo d' ordinario non è minore di quello che occorre quando l' unghia venga debitamente svelta ed a dovere regolato sia il trattamento consecutivo (1).

La cura caustica però non sempre deve essere respinta anzi converrà esperimentarla nelle Onichie più miti, giacchè in allora l' applicazione del nitrato di piombo non desta che lievi dolori e formatasi l' escara può avere luogo anche in pochi giorni la cicatrizzazione sotto

---

(1) Fra le cagioni che possono ritardare la guarigione dell' Onichia sono da annoverarsi nello inverno i geloni, per cui almeno in alcuni casi converrà differire lo svellimento dell' unghia a stagione migliore.

crostacea dell' ulcera. La cura caustica dovrà essere prescelta quando alla Onichia si complica l' osteite fungosa della sottoposta falange, la cura caustica collo stesso nitrato di piombo potrà essere preferita qualora l' infermo sia così pusillanime da sentire vero ribrezzo per lo svellimento dell' unghia; la stessa cura caustica potrà essere sostituita ad un nuovo svellimento dell' unghia allorchè estratta una volta l' unghia deforme ne sorga un' altra troppo sollecitamente fornita di tali asprezze che si rendan capaci di maltrattare in tal guisa il letto ungueale non per anco cicatrizzato, da fargli riprendere i pessimi caratteri primitivi.

Oltre a ciò è da notarsi che i buoni effetti che si ottengono dal nitrato di piombo non sono al medesimo esclusivi, giacchè, come dissi, altri caustici (purchè capaci essi pure d' immedesimarsi facilmente nel tessuto ulcerato del letto ungueale e di convertirlo in quella crosta dura tenace che è assai acconcia a diffenderlo dalle ingiurie che l' unghia morbosa gli può arrecare) sono valevoli a procurarne la guarigione.

Fra questi caustici si annoverano la soluzione satura di potassa caustica (1), la calce viva, l' acetato di piombo, ma specialmente, per quanto le mie esperienze hanno mostrato, il Bromuro di potassio ridotto in polvere impalpabile.

Finalmente allorchè l' Onichia è mantenuta da una discrasia generale, come sarebbe la scrofola, non cederà d' ordinario nè all' estrazione dell' unghia, nè all' uso del nitrato di piombo, nè a quello di altri caustici, e non potrà vincersi se non se con un regime interno appropriato.

Conchiuderemo adunque col dire che quella lurida Onichia, la cui patogenia finchè fu ignota, stimossi perciò di non potere abbattere e vincere se non se con barbari mezzi o misteriosi ed arcani rimedi, di presente per le osservazioni cliniche ed anatomo-patologiche da me riferite, permesso essendo di collocarla nel rango delle malattie ben conosciute e distinte, lascierà quindi agio ai cultori delle scienze chirurgiche di approfittare, a tenore delle circostanze, di quei varii espedienti che non già in maniera empirica ma razionale trarla potranno a perfetta e stabile guarigione.

---

(1) Il Monteggia consigliò pure l' uso della potassa caustica, ma la volle applicata alla piega cutanea sopra-ungueale per distruggerla e favorire in cotal guisa la caduta dell' unghia in un colla radice.